

ЛУЧЕВАЯ ДИАГНОСТИКА В СТОМАТОЛОГИИ

Интроскопия, медицинская радиология, лучевая диагностика, ионизирующее излучение

История открытия и развития лучевой диагностики

Нормативная документация и регулирование

...про лицензирование

...учет эффективных доз, получаемых пациентами

...отчетность

...дополнительные материалы

Основные виды лучевой диагностики

Интраоральная радиография зубов

Анализ и описание радиограммы

Ортопантомография - панорамная зонограмма зубных рядов

Латеральная и прямая цефалография

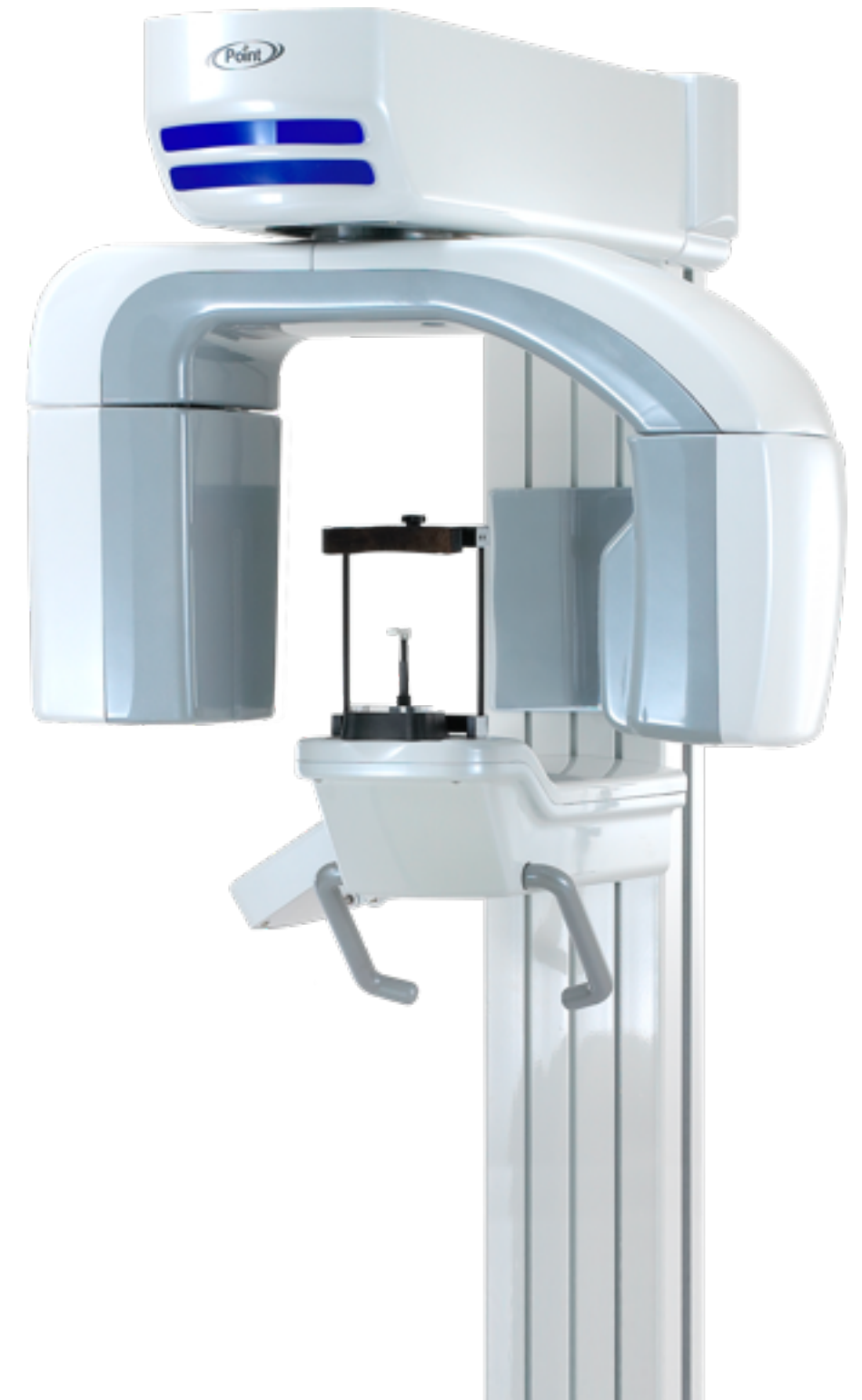
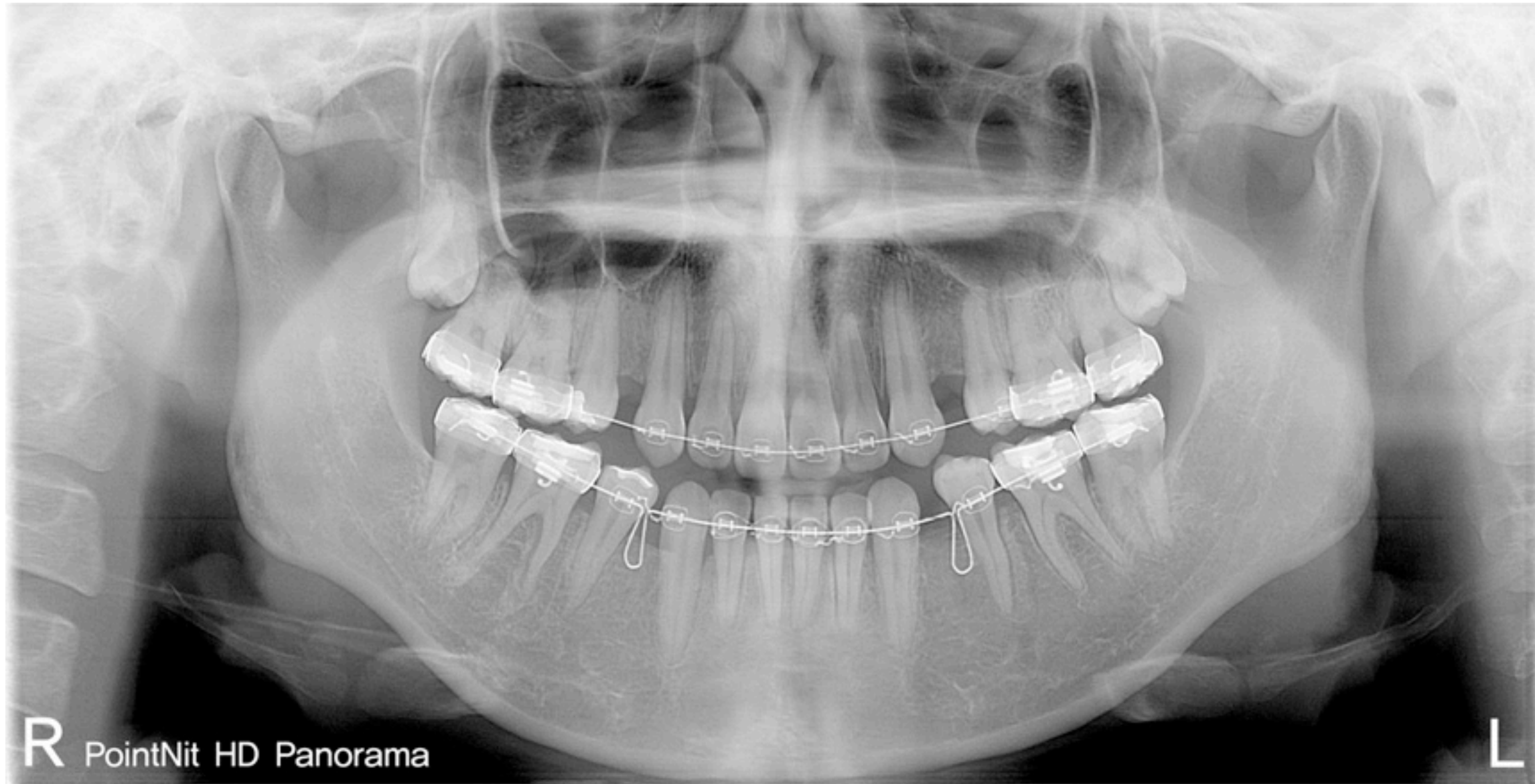Компьютерная томография

Конусно-лучевая компьютерная томография

ЛУЧЕВАЯ ДИАГНОСТИКА В СТОМАТОЛОГИИ

Ортопантомография - панорамная зонограмма зубных рядов

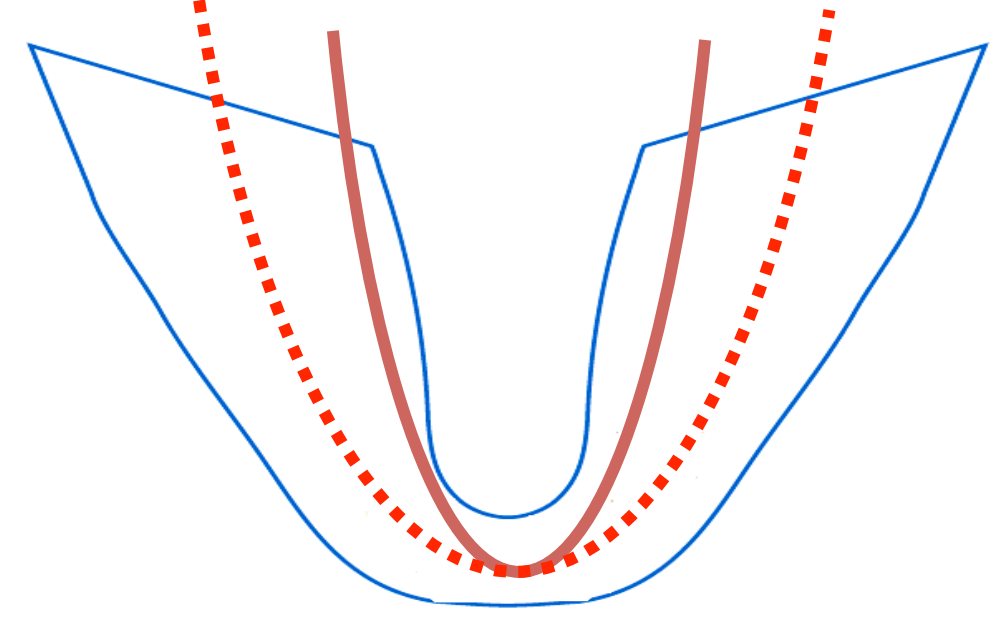
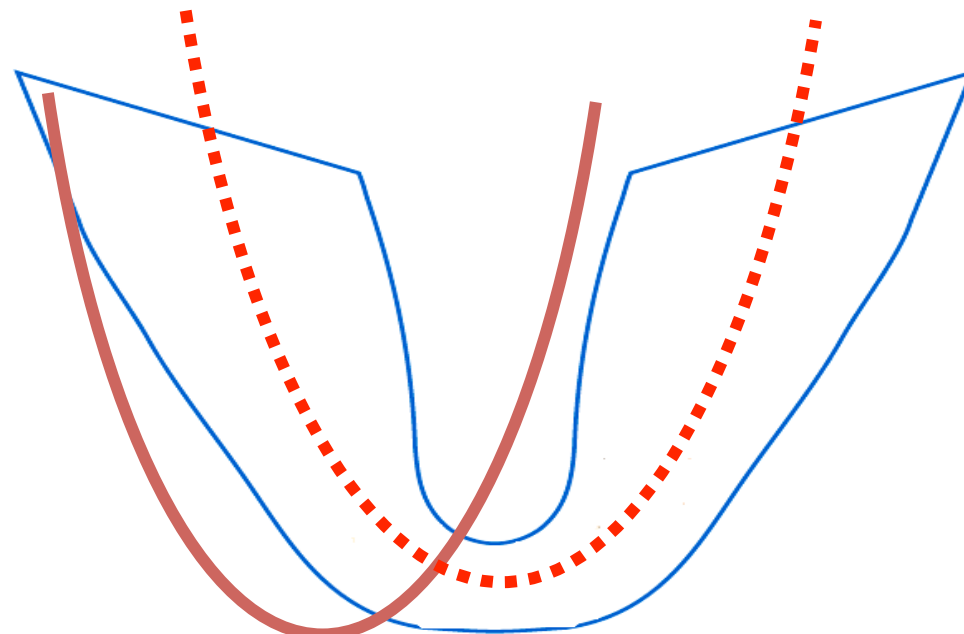
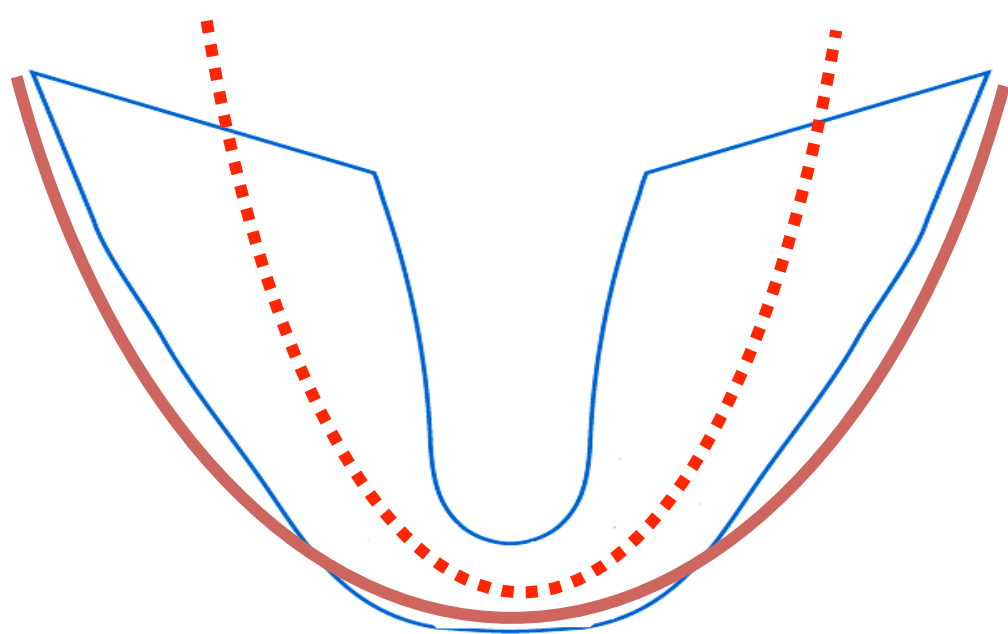
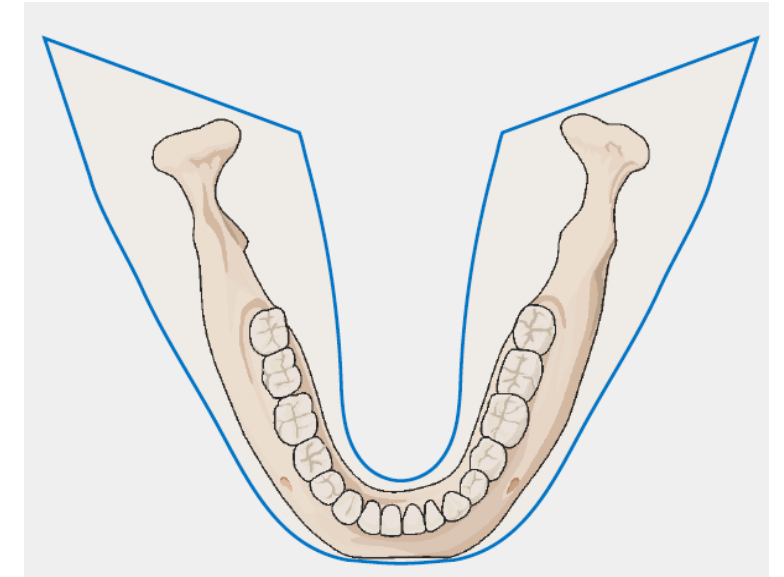
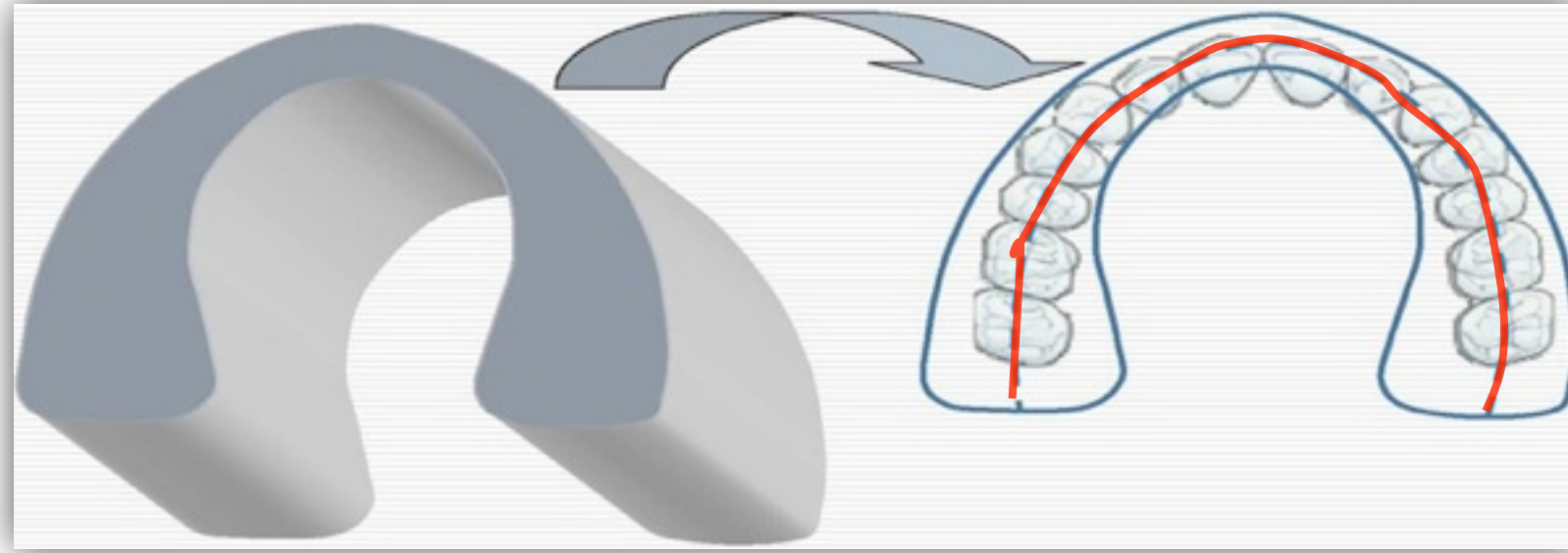
ОБОРУДОВАНИЕ ДЛЯ ВЫПОЛНЕНИЯ ОРТОПАНТОМОГРАФИИ



ЛУЧЕВАЯ ДИАГНОСТИКА В СТОМАТОЛОГИИ

Ортопантомография - панорамная зонограмма зубных рядов

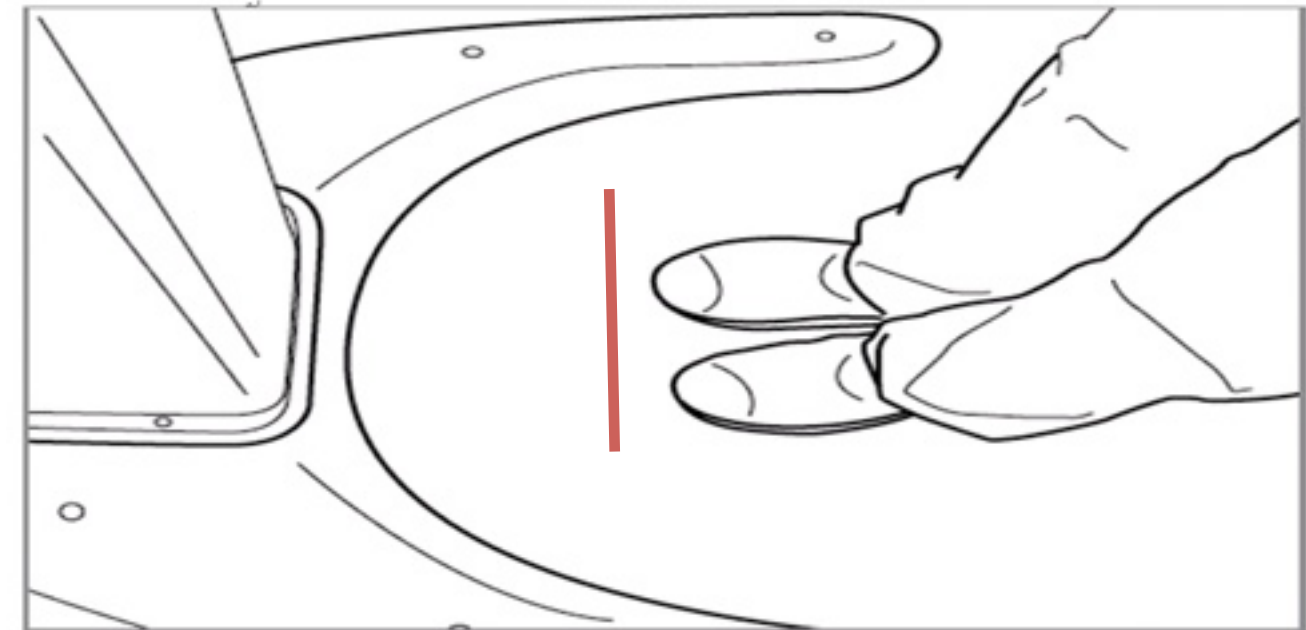

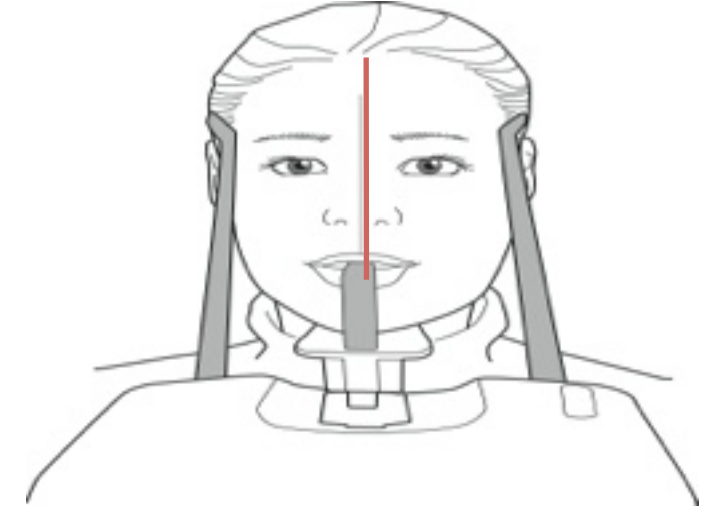
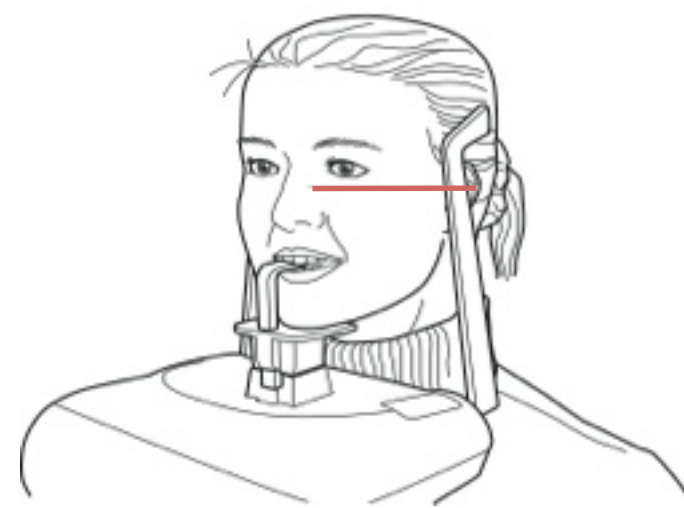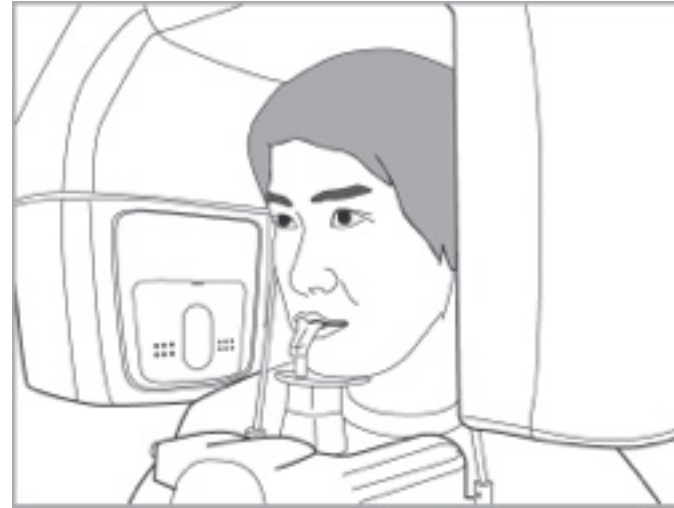
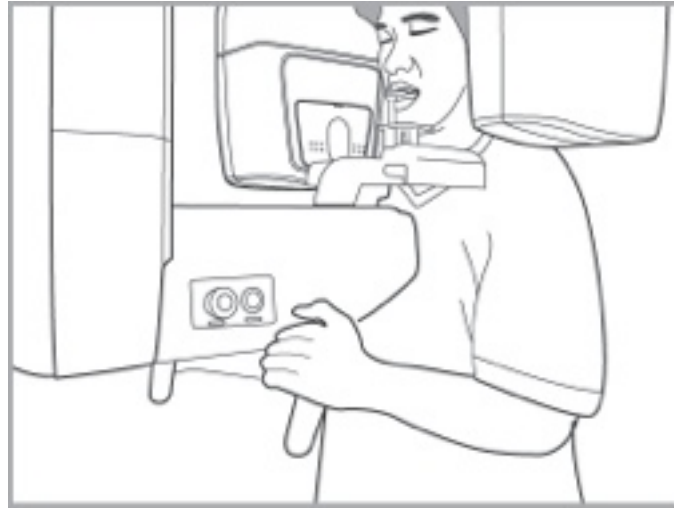ПРИНЦИП ПОЛУЧЕНИЯ ИЗОБРАЖЕНИЯ



ЛУЧЕВАЯ ДИАГНОСТИКА В СТОМАТОЛОГИИ

Ортопантомография - панорамная зонограмма зубных рядов

ПРАВИЛЬНАЯ УСТАНОВКА ПАЦИЕНТА - УСЛОВИЕ ХОРОШЕГО КАЧЕСТВА ИЗОБРАЖЕНИЯ

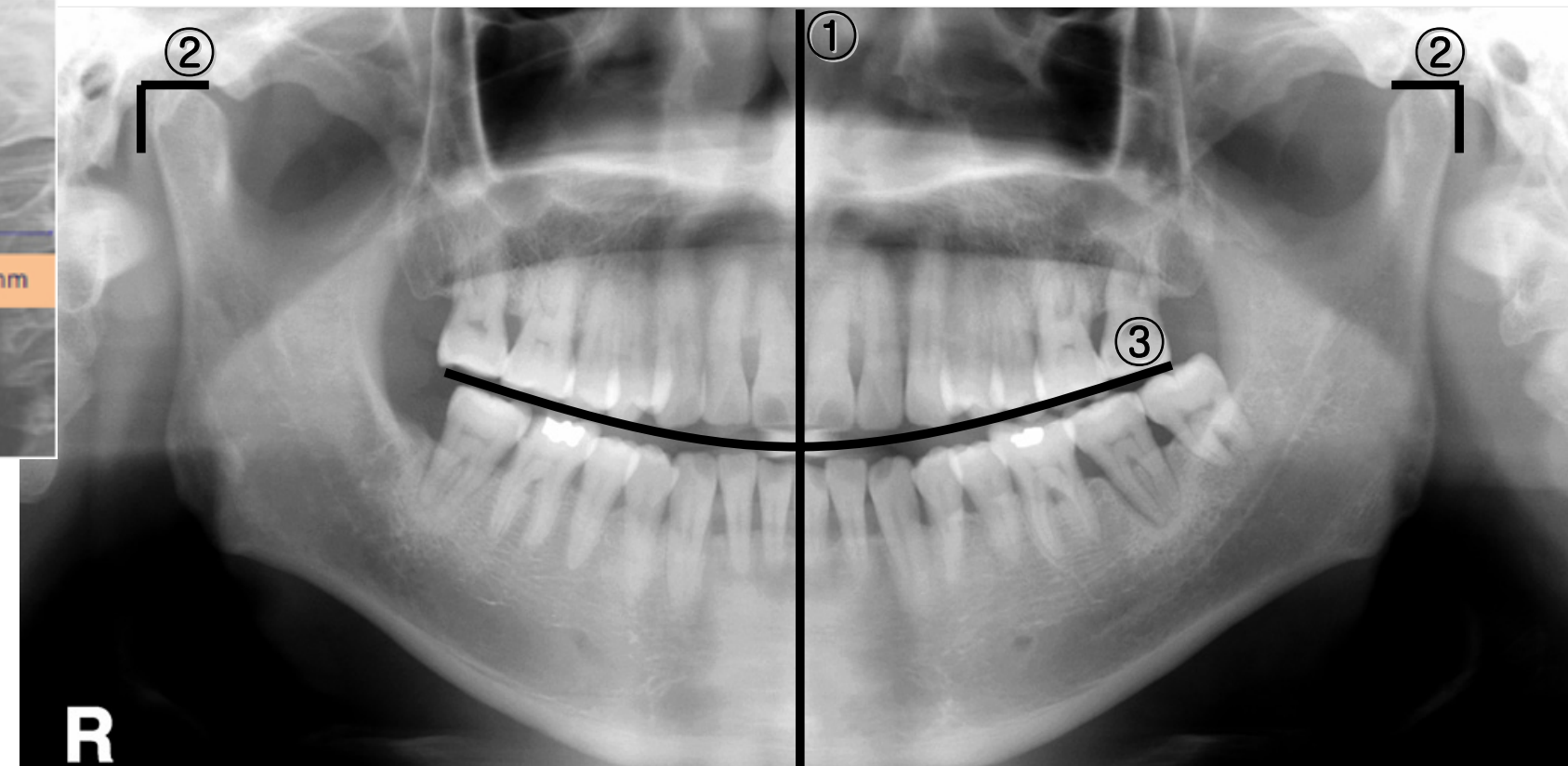
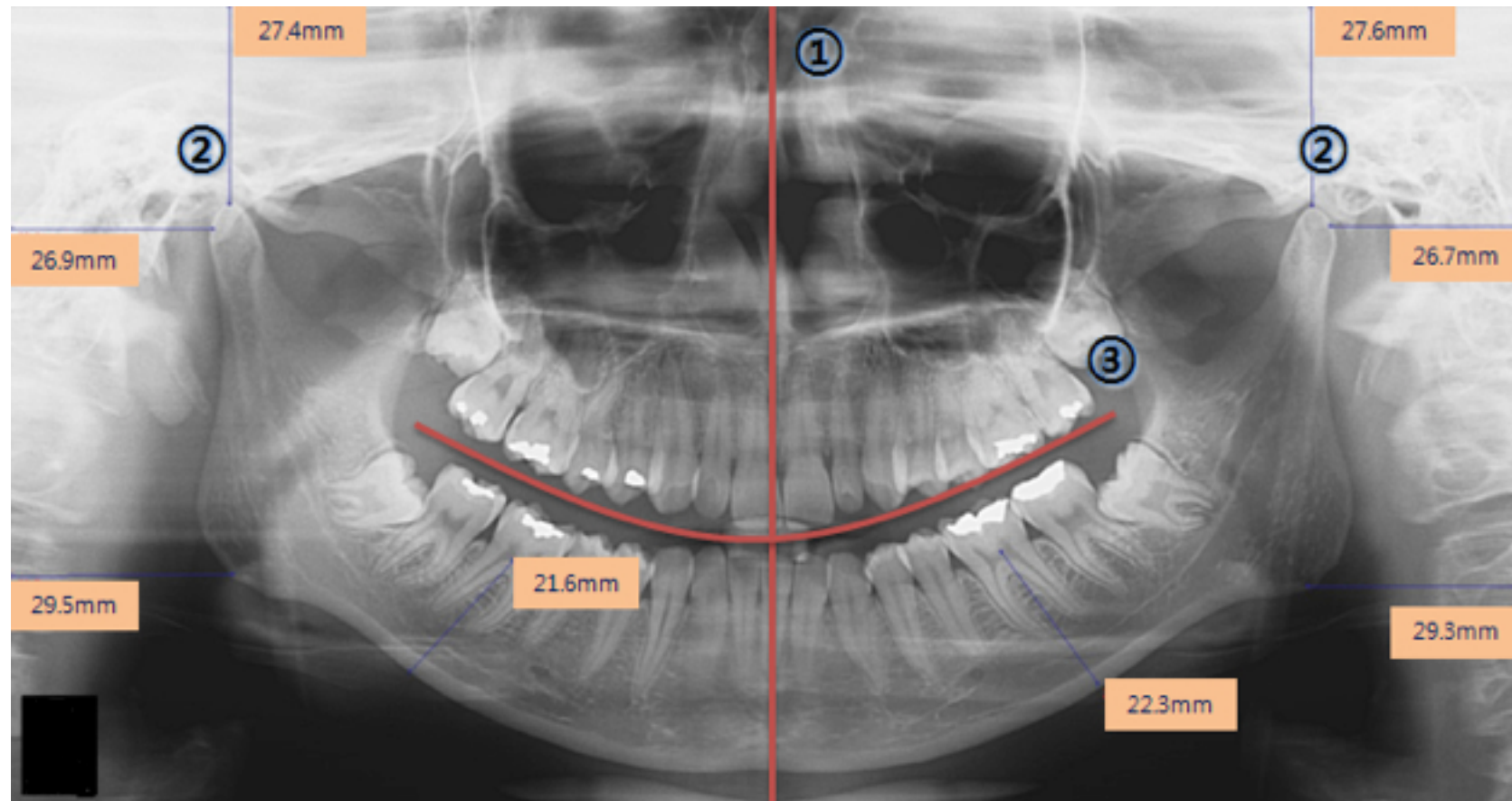


ЛУЧЕВАЯ ДИАГНОСТИКА В СТОМАТОЛОГИИ

Ортопантомография - панорамная зонограмма зубных рядов

ПРАВИЛЬНАЯ УСТАНОВКА ПАЦИЕНТА - УСЛОВИЕ ХОРОШЕГО КАЧЕСТВА

1. Резцы по центру снимка
2. Головка сустава - одинаковое расстояние от краев снимка
3. Окклюзионная плоскость - «улыбка зубов»

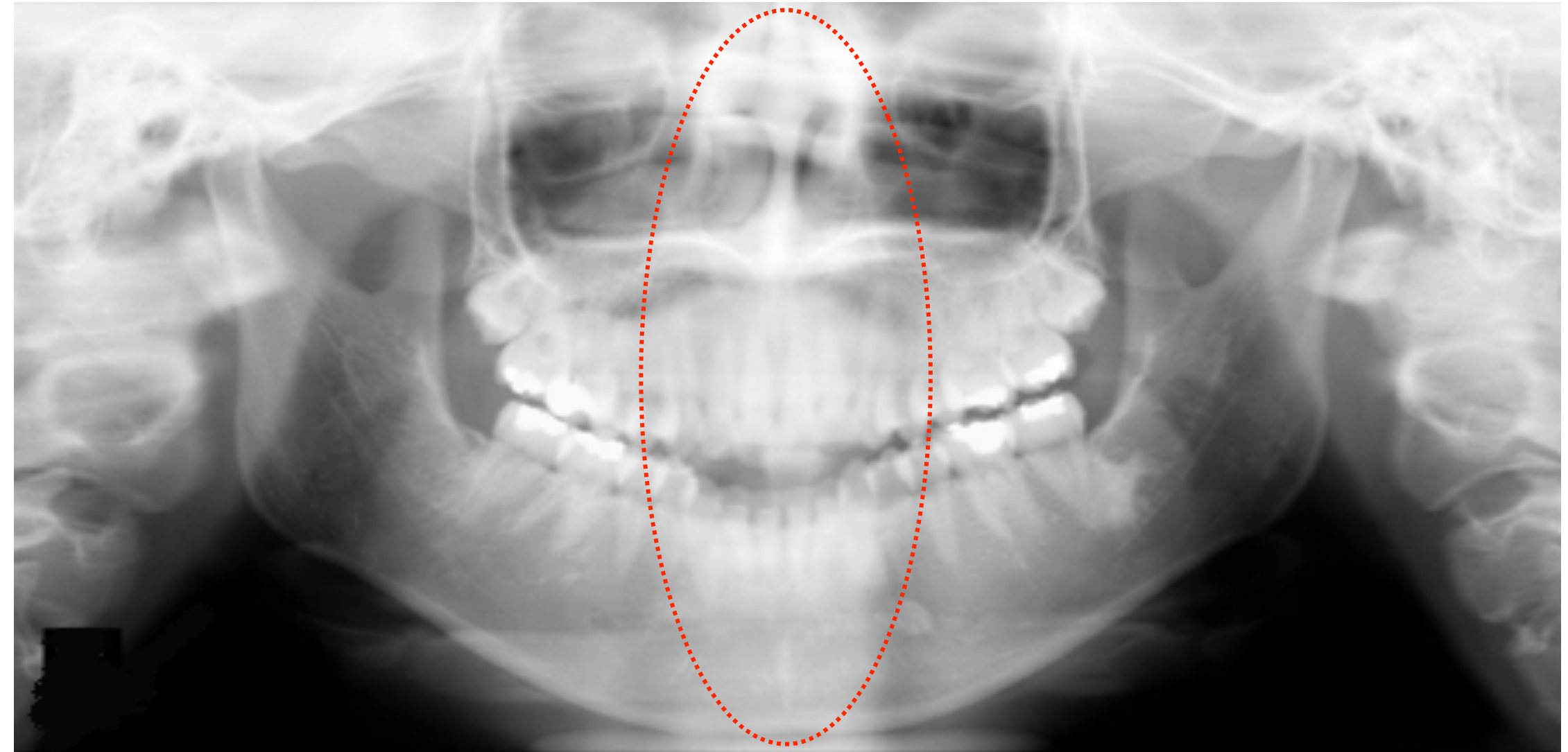
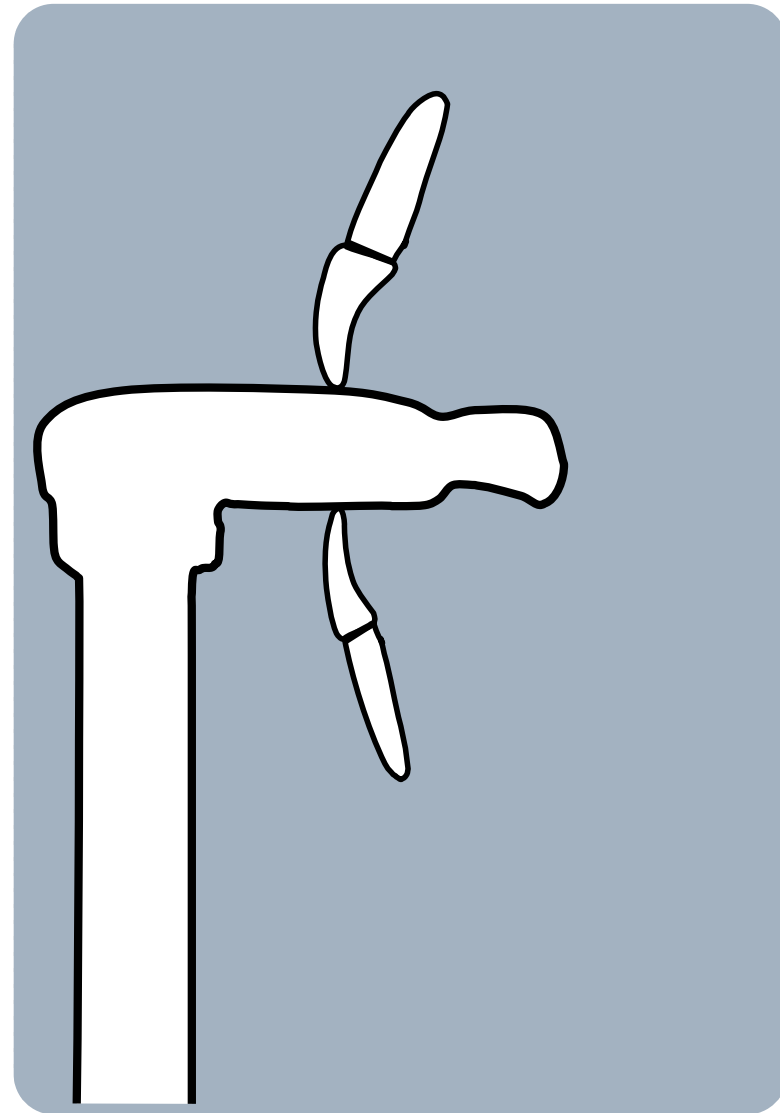


ЛУЧЕВАЯ ДИАГНОСТИКА В СТОМАТОЛОГИИ

Ортопантомография - панорамная зонограмма зубных рядов

ОШИБКИ ПРИ ВЫПОЛНЕНИИ ОРТОПАНТОМОГРАФИИ

1. ПАЦИЕНТ ВСТАЛ СЛИШКОМ БЛИЗКО



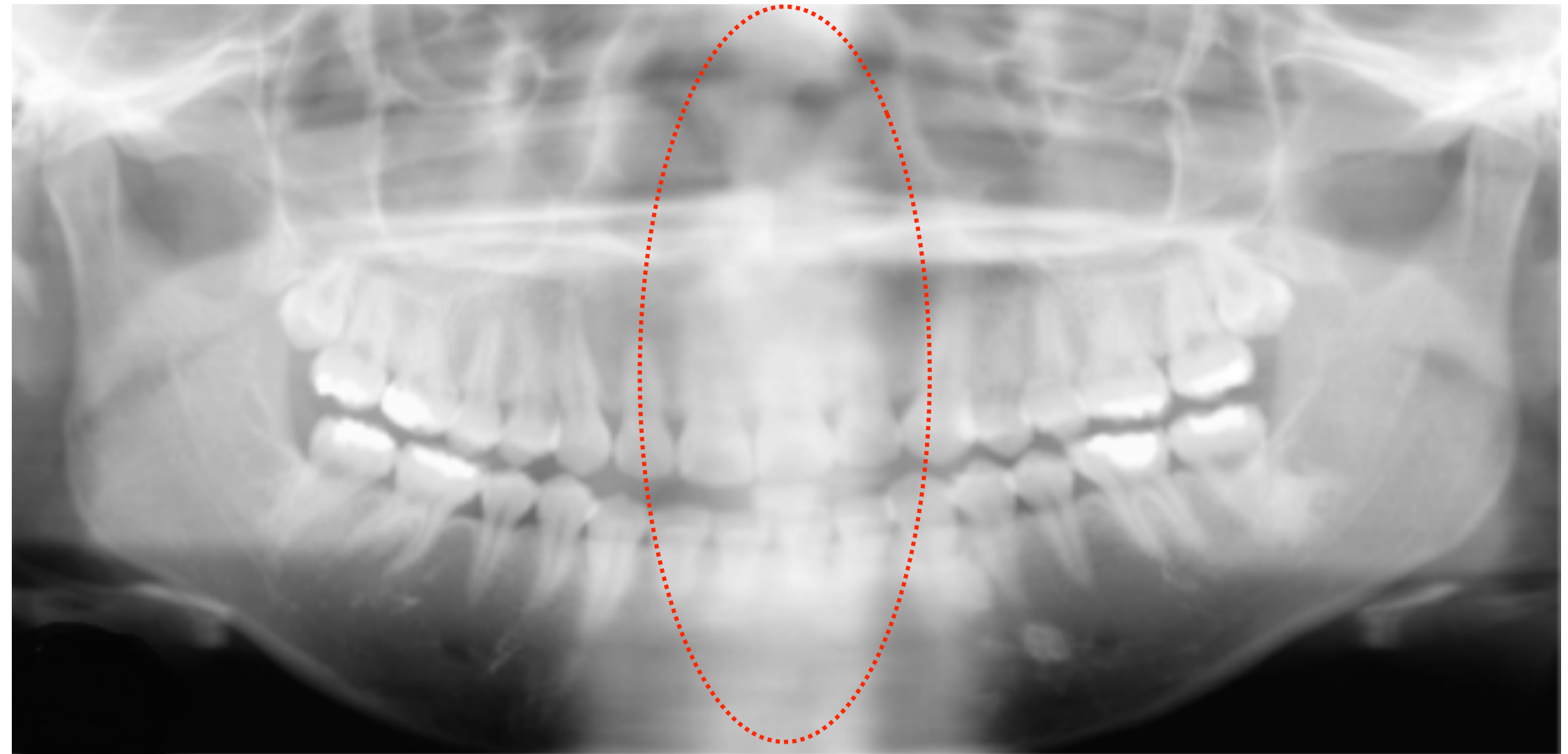
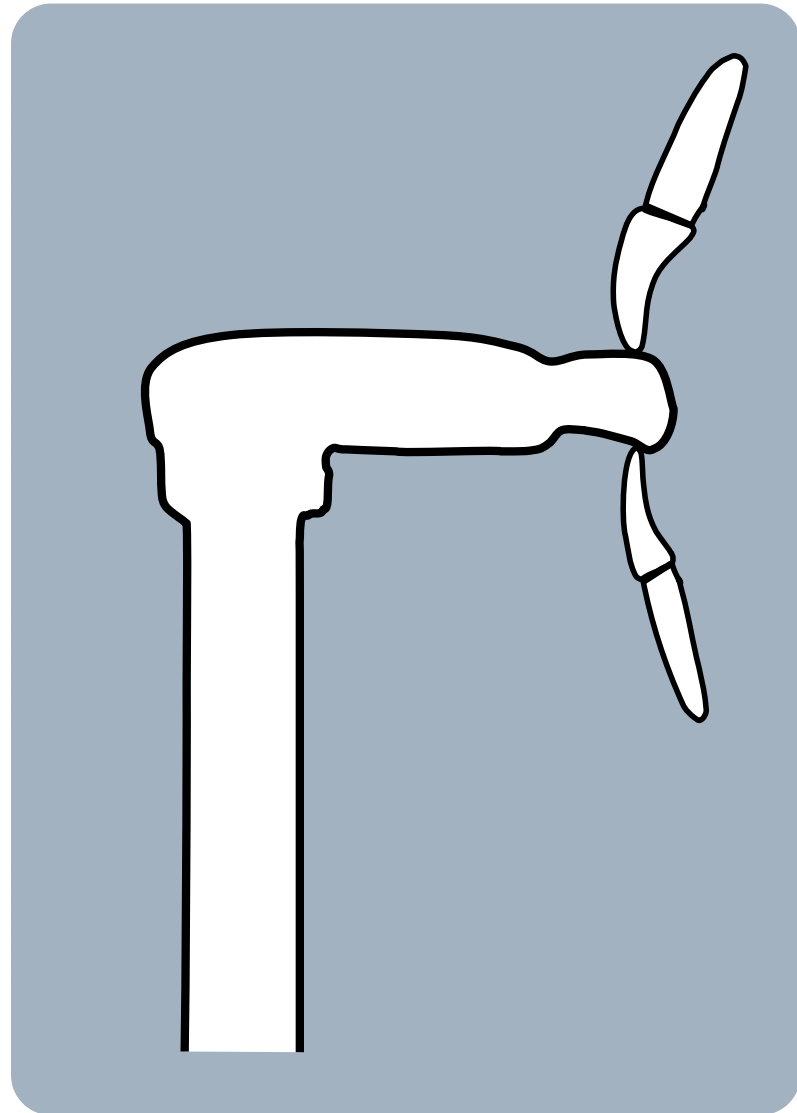
Фронтальная группа зубов уменьшена

ЛУЧЕВАЯ ДИАГНОСТИКА В СТОМАТОЛОГИИ

Ортопантомография - панорамная зонограмма зубных рядов

ОШИБКИ ПРИ ВЫПОЛНЕНИИ ОРТОПАНТОМОГРАФИИ

2. ПАЦИЕНТ ВСТАЛ СЛИШКОМ ДАЛЕКО



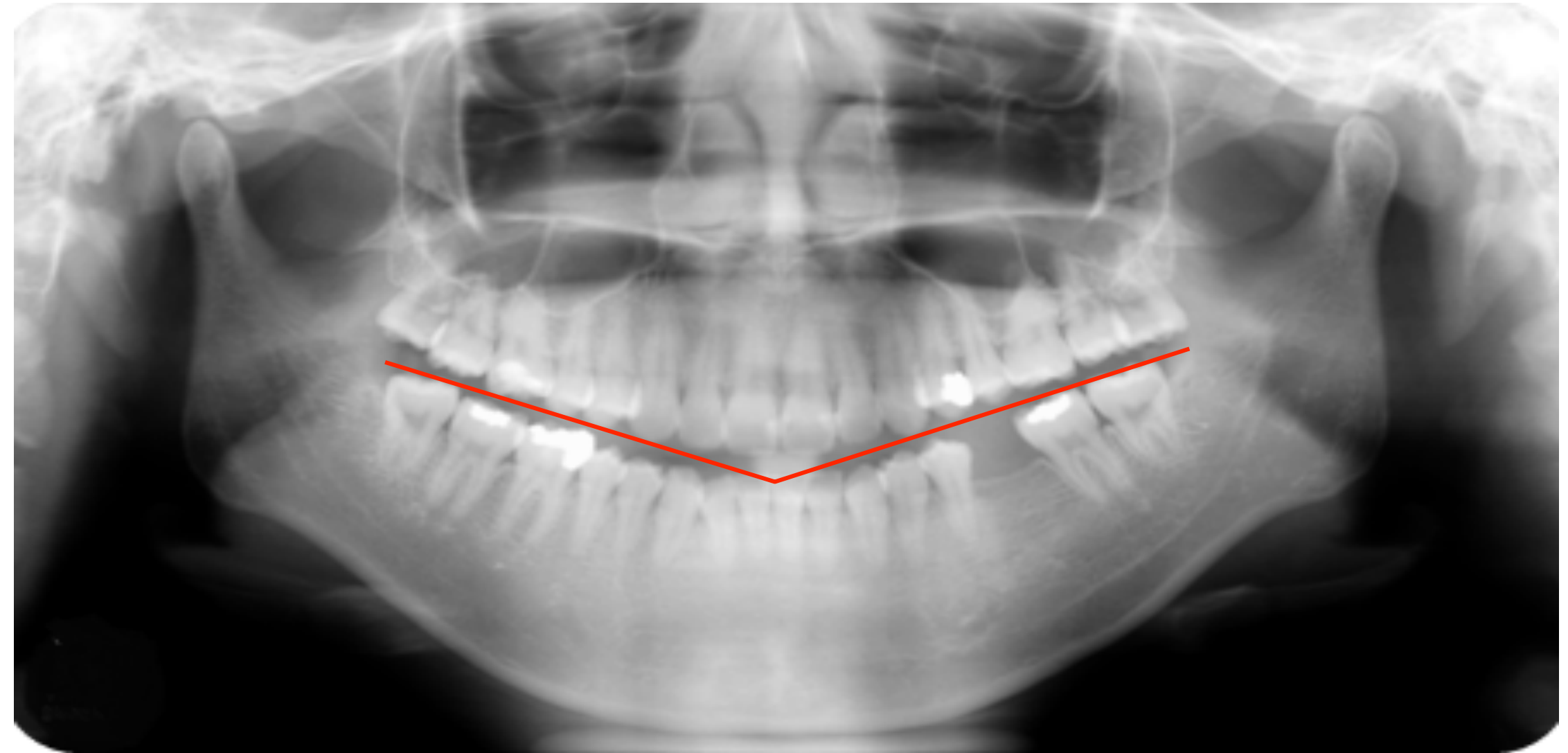
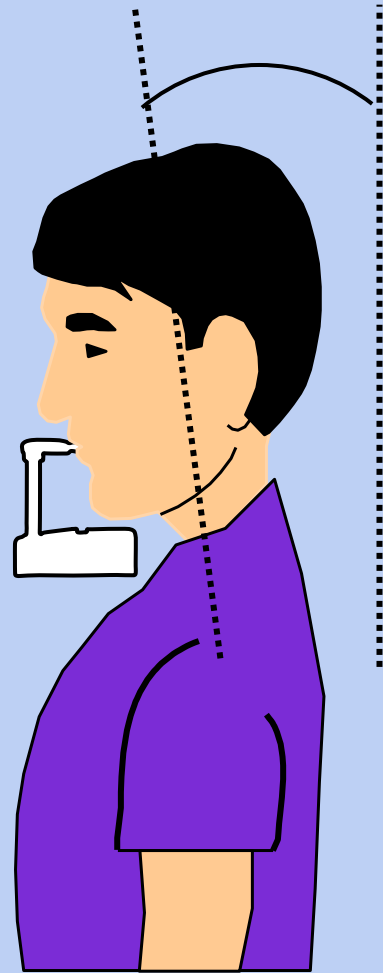
Фронтальная группа зубов увеличена

ЛУЧЕВАЯ ДИАГНОСТИКА В СТОМАТОЛОГИИ

Ортопантомография - панорамная зонограмма зубных рядов

ОШИБКИ ПРИ ВЫПОЛНЕНИИ ОРТОПАНТОМОГРАФИИ

3. ПАЦИЕНТ СЛИШКОМ СИЛЬНО НАКЛОНИЛ ГОЛОВУ - ФРАНКФУРТСКАЯ ЛИНИЯ НЕ ГОРИЗОНТАЛЬНА



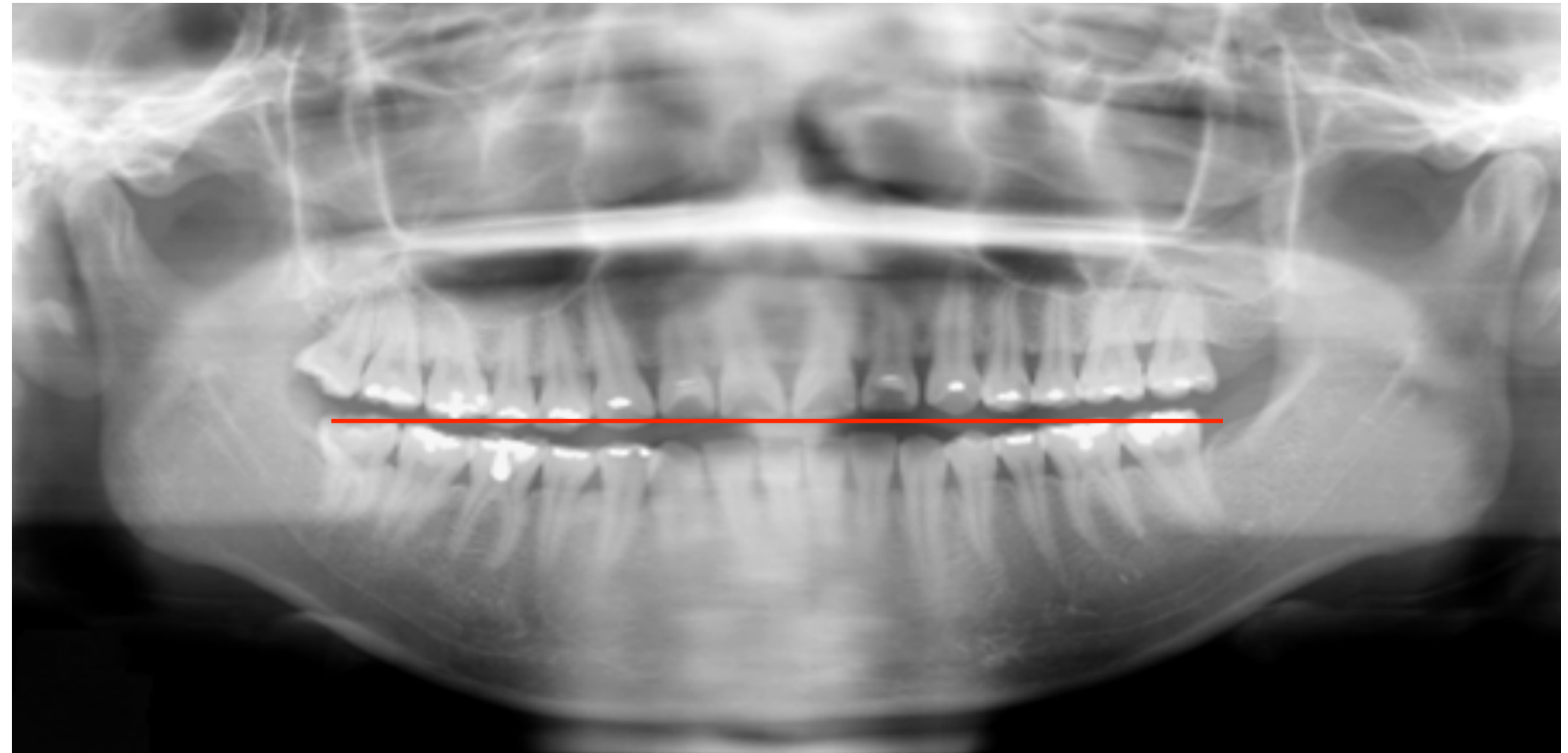
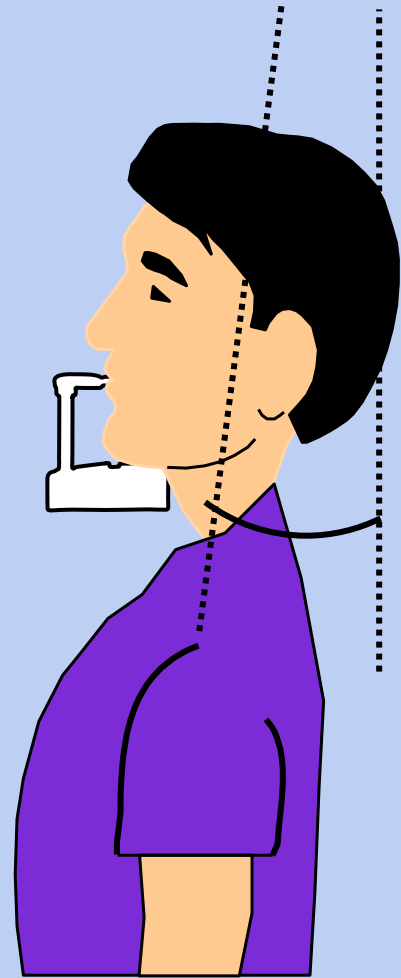
Окклюзионная плоскость не имеет «линии улыбки»

ЛУЧЕВАЯ ДИАГНОСТИКА В СТОМАТОЛОГИИ

Ортопантомография - панорамная зонограмма зубных рядов

ОШИБКИ ПРИ ВЫПОЛНЕНИИ ОРТОПАНТОМОГРАФИИ

4. ПАЦИЕНТ СЛИШКОМ СИЛЬНО ЗАПРОКИНУЛ ГОЛОВУ - ФРАНКФУРТСКАЯ ЛИНИЯ НЕ ГОРИЗОНТАЛЬНА



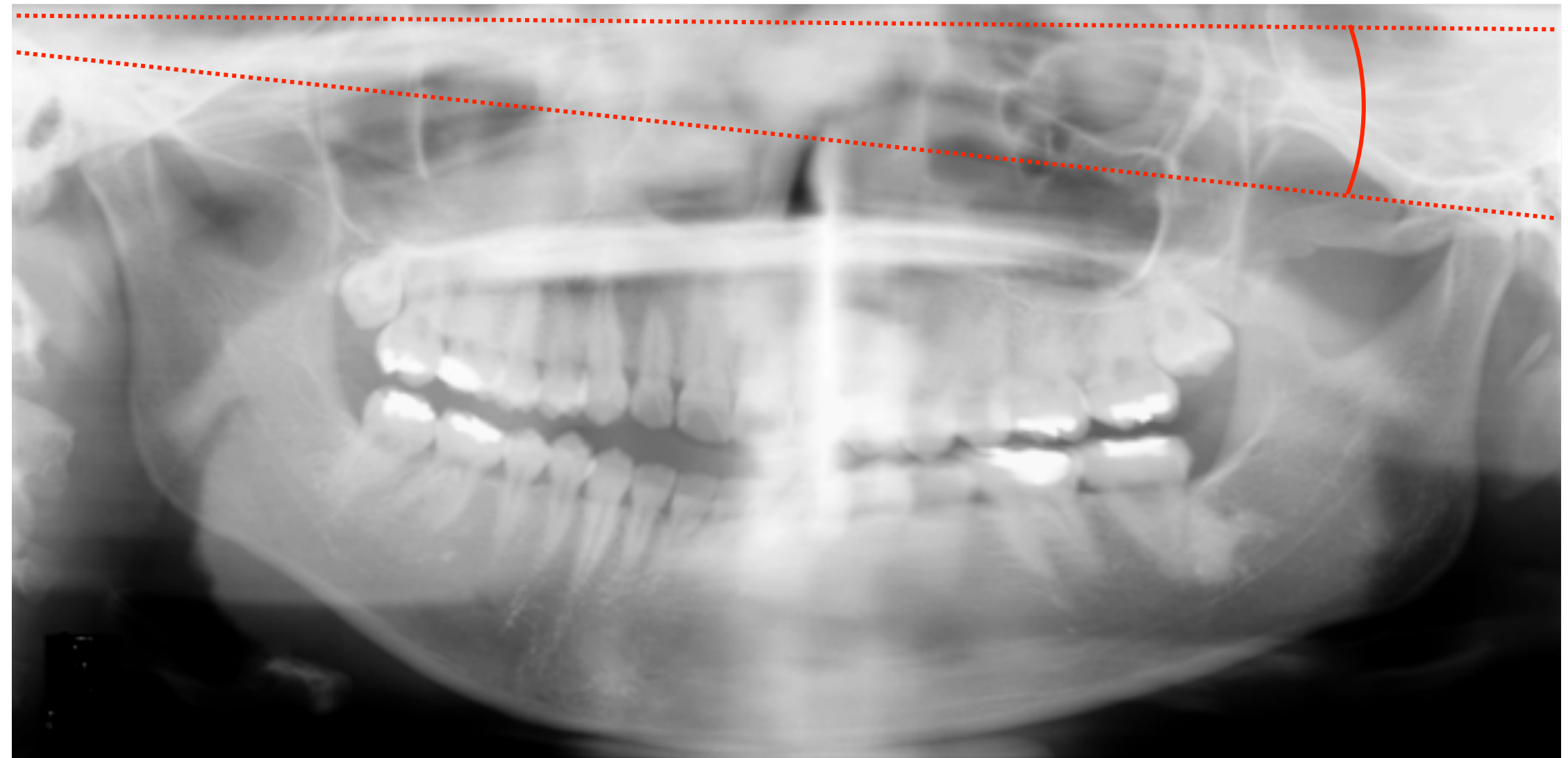
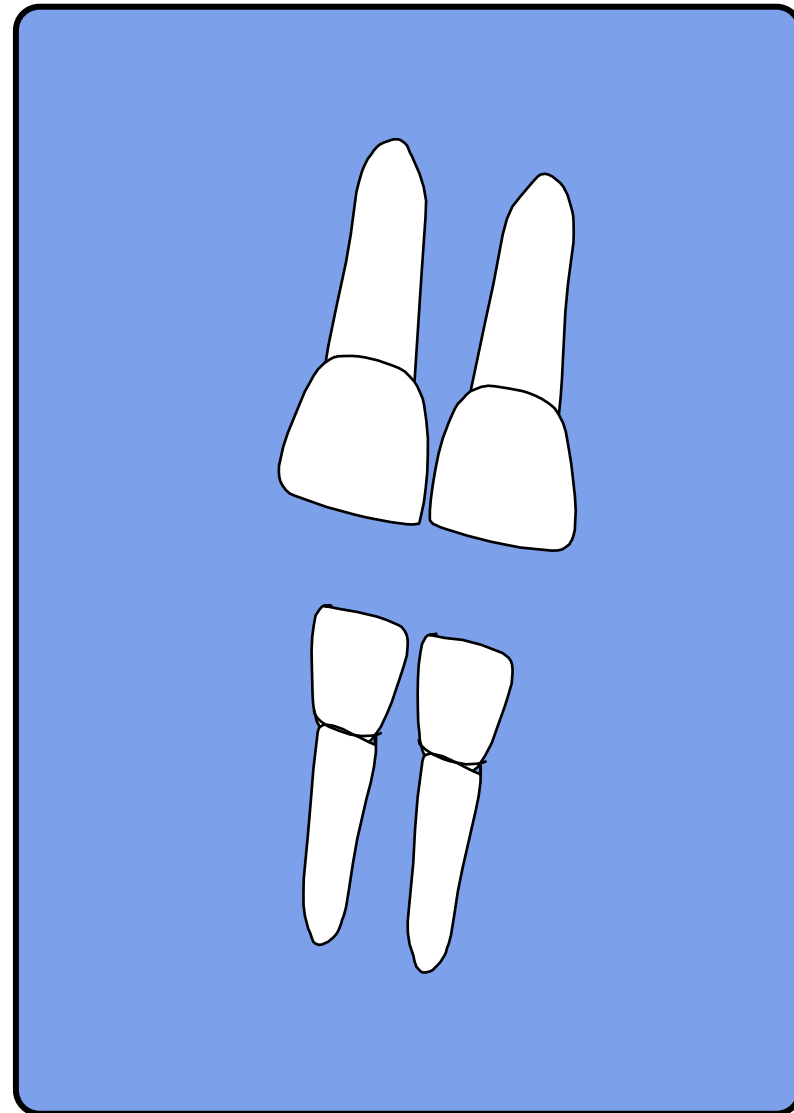
Окклюзионная плоскость горизонтальна

ЛУЧЕВАЯ ДИАГНОСТИКА В СТОМАТОЛОГИИ

Ортопантомография - панорамная зонограмма зубных рядов

ОШИБКИ ПРИ ВЫПОЛНЕНИИ ОРТОПАНТОМОГРАФИИ

5. ПАЦИЕНТ НАКЛОНИЛ ГОЛОВУ



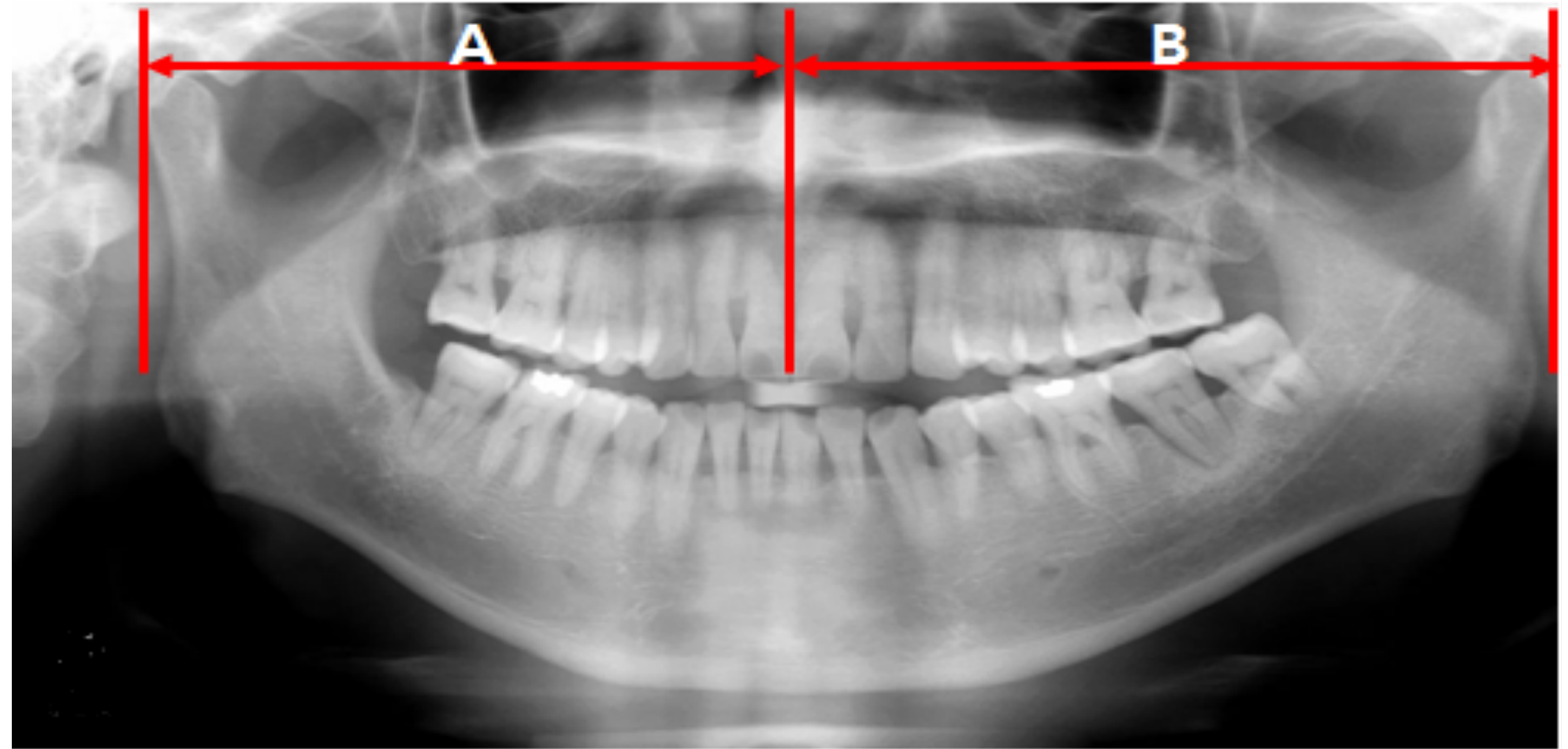
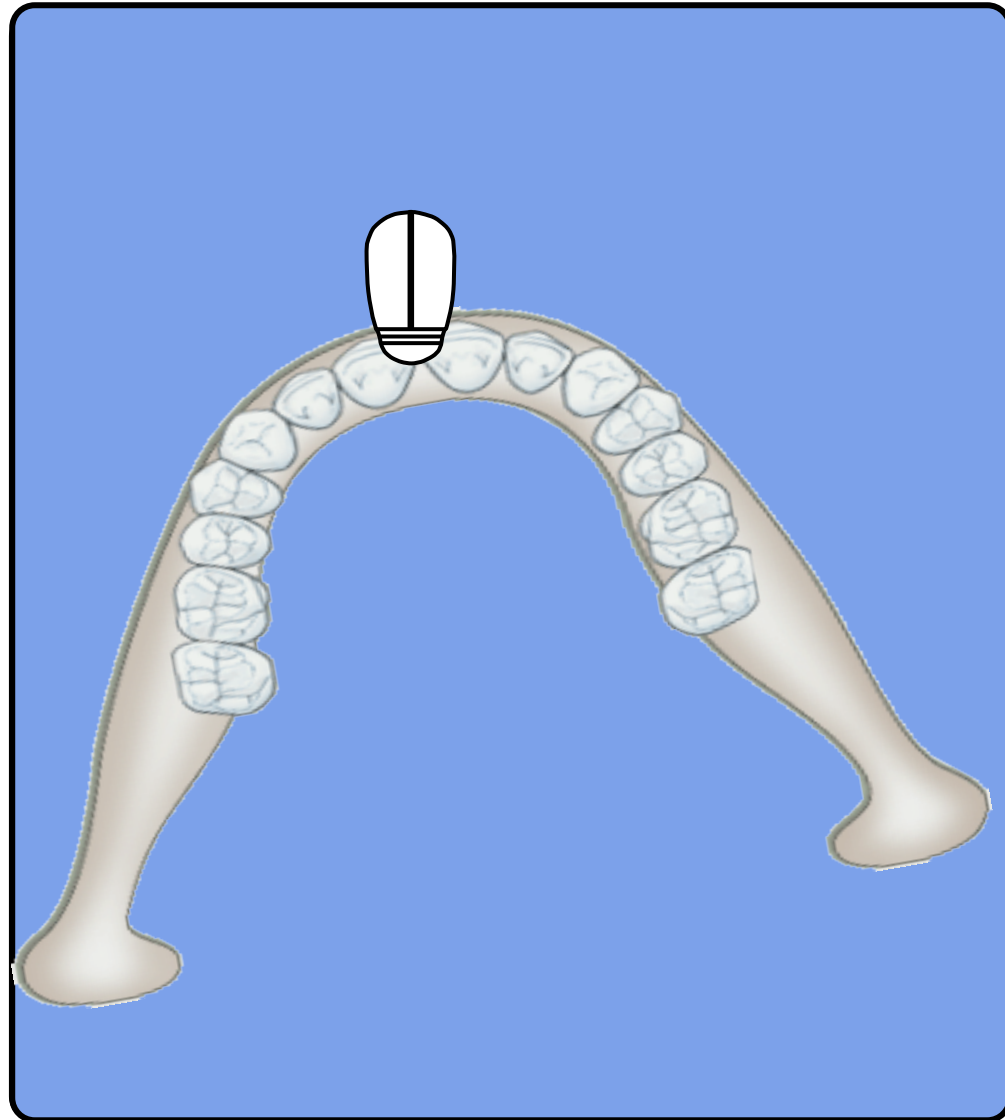
Суставная головка находится на разном расстоянии от верхнего края снимка

ЛУЧЕВАЯ ДИАГНОСТИКА В СТОМАТОЛОГИИ

Ортопантомография - панорамная зонограмма зубных рядов

ОШИБКИ ПРИ ВЫПОЛНЕНИИ ОРТОПАНТОМОГРАФИИ

6. ПАЦИЕНТ ПОВЕРНУЛ ГОЛОВУ ВО ВРЕМЯ ИССЛЕДОВАНИЯ



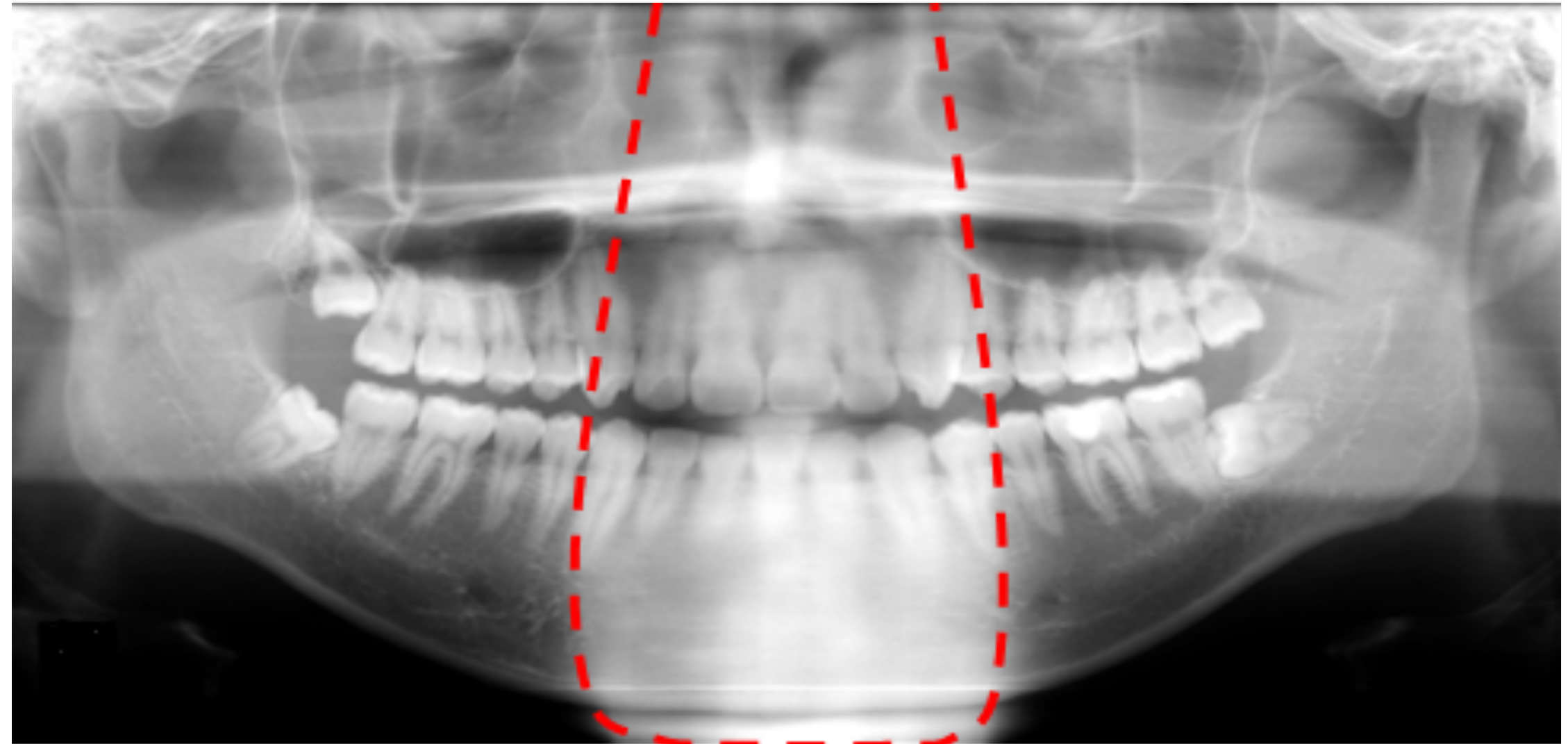

Разное расстояние от резцов до суставных головок

ЛУЧЕВАЯ ДИАГНОСТИКА В СТОМАТОЛОГИИ

Ортопантомография - панорамная зонограмма зубных рядов

ОШИБКИ ПРИ ВЫПОЛНЕНИИ ОРТОПАНТОМОГРАФИИ

7. ПАЦИЕНТ НЕ ПРАВИЛЬНО ВСТАЛ - СОГНУТА СПИНА



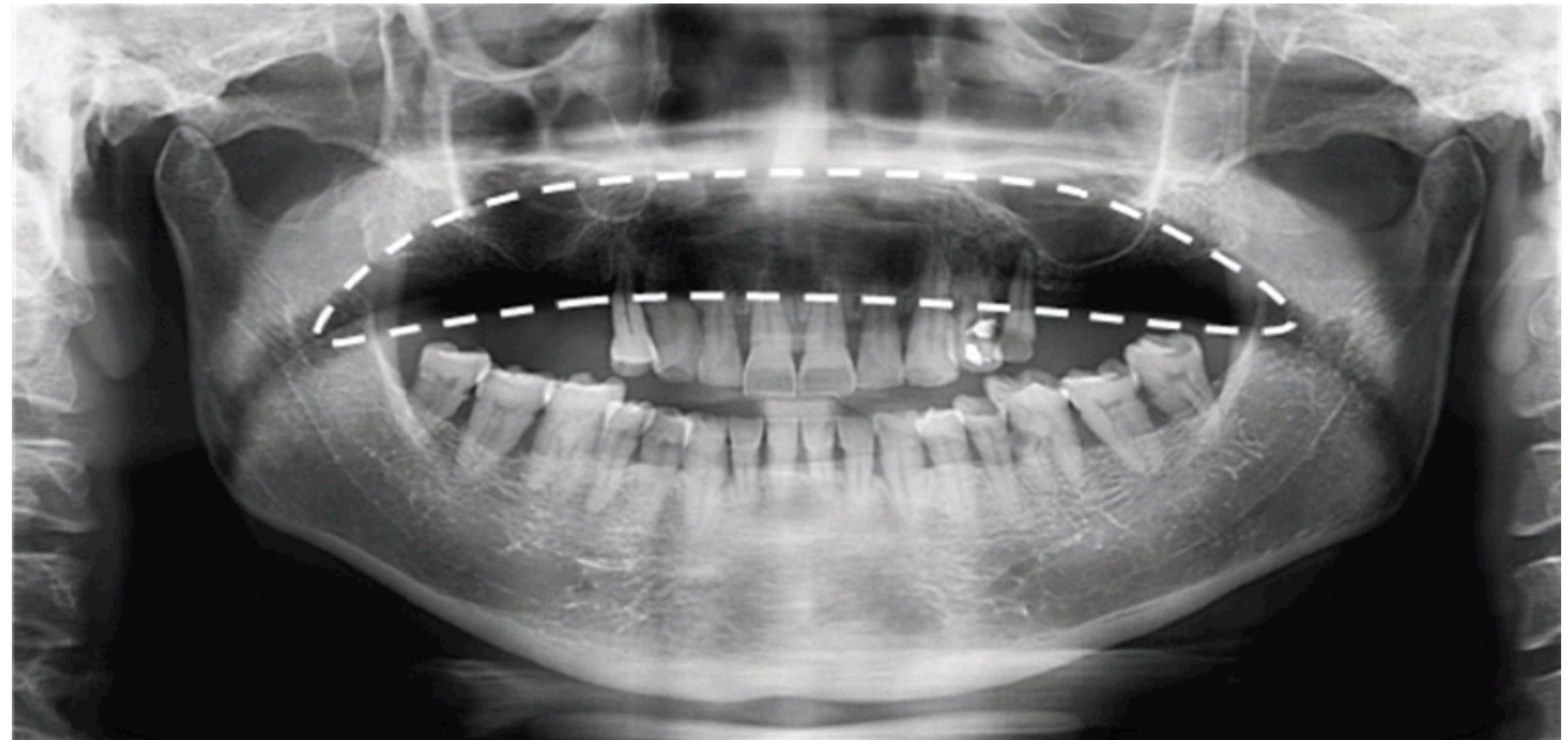
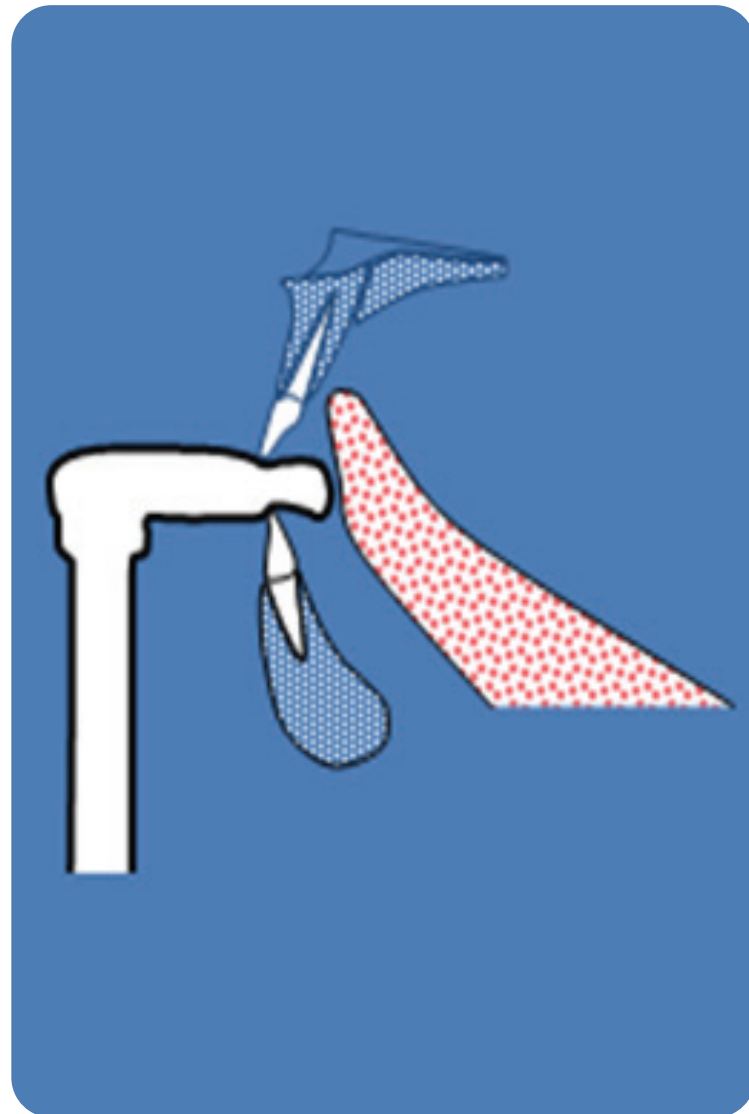
Накладывается тень позвоночного столба

ЛУЧЕВАЯ ДИАГНОСТИКА В СТОМАТОЛОГИИ

Ортопантомография - панорамная зонограмма зубных рядов

ОШИБКИ ПРИ ВЫПОЛНЕНИИ ОРТОПАНТОМОГРАФИИ

8. ПАЦИЕНТ НЕ ПРИЖАЛ ЯЗЫК К НЕБУ



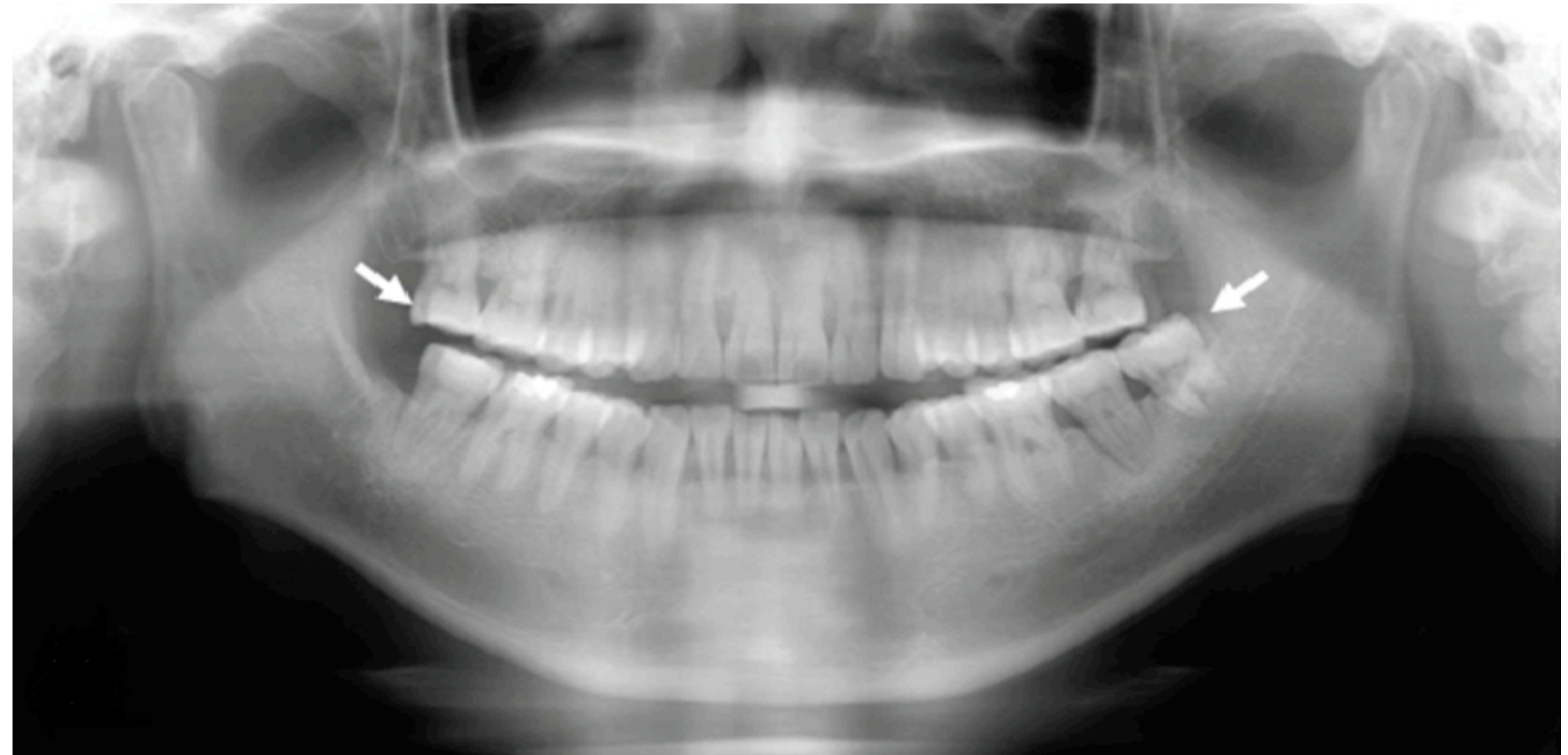

Просветление в области верхней челюсти

ЛУЧЕВАЯ ДИАГНОСТИКА В СТОМАТОЛОГИИ

Ортопантомография - панорамная зонограмма зубных рядов

ОШИБКИ ПРИ ВЫПОЛНЕНИИ ОРТОПАНТОМОГРАФИИ

9. ПАЦИЕНТ ДВИГАЛСЯ ВО ВРЕМЯ ИССЛЕДОВАНИЯ



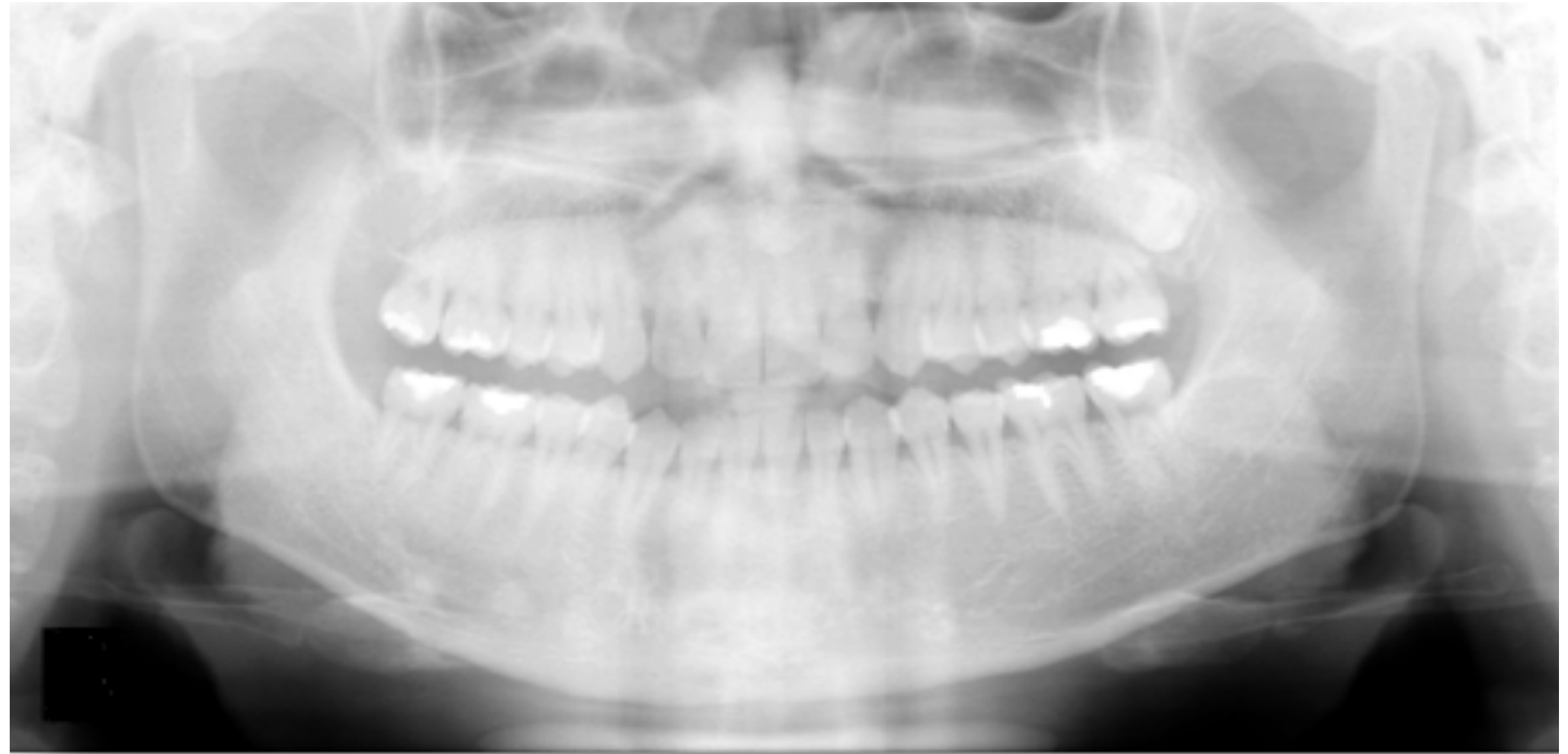НЕЧЕТКИЙ СНИМОК, ДВОЙНЫЕ КОНТУРЫ ОБЪЕКТОВ

ЛУЧЕВАЯ ДИАГНОСТИКА В СТОМАТОЛОГИИ

Ортопантомография - панорамная зонограмма зубных рядов

ОШИБКИ ПРИ ВЫПОЛНЕНИИ ОРТОПАНТОМОГРАФИИ

10. ИЗОБРАЖЕНИЕ СЛИШКОМ ЯРКОЕ



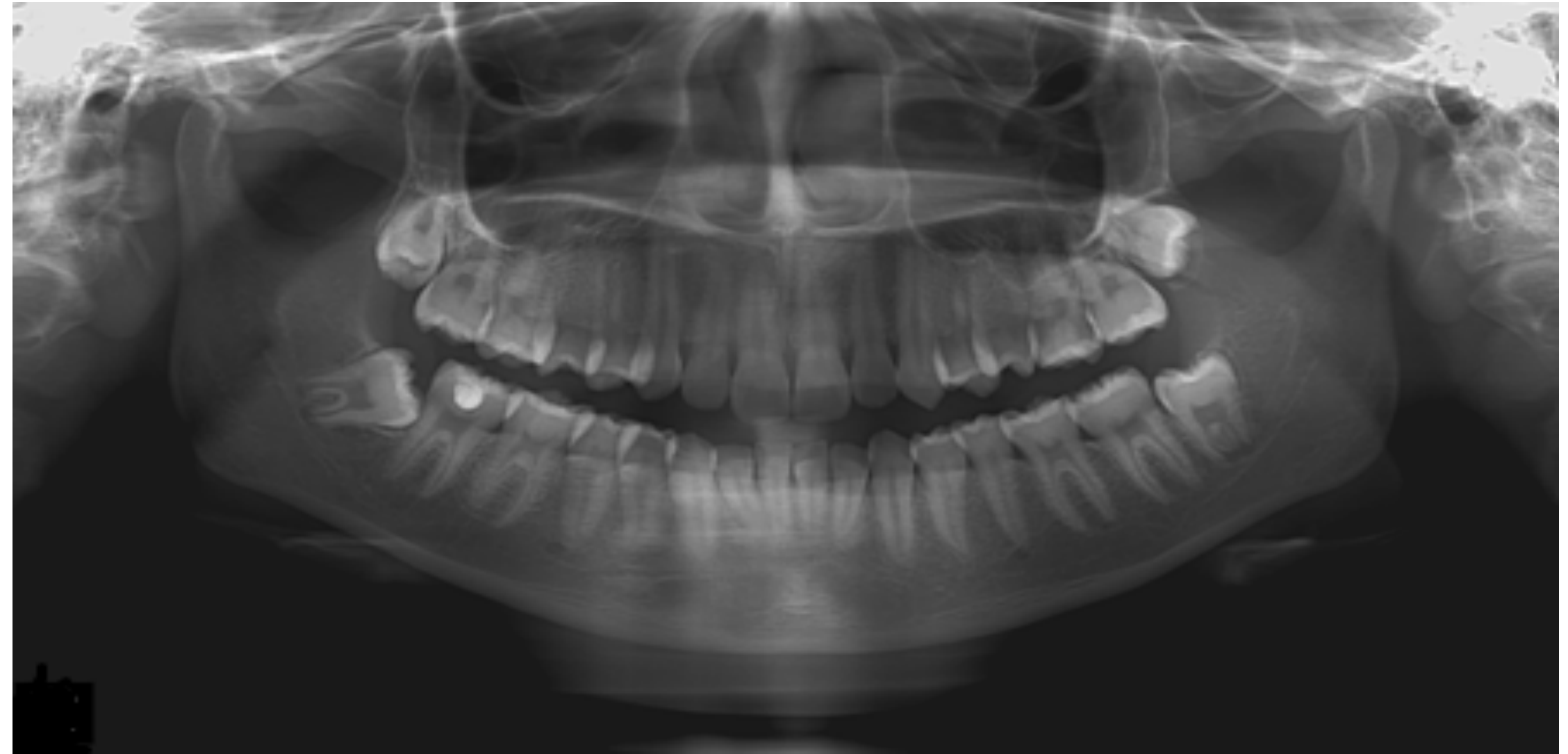НЕОБХОДИМО УВЕЛИЧИТЬ kV и mA

ЛУЧЕВАЯ ДИАГНОСТИКА В СТОМАТОЛОГИИ

Ортопантомография - панорамная зонограмма зубных рядов

ОШИБКИ ПРИ ВЫПОЛНЕНИИ ОРТОПАНТОМОГРАФИИ

11. ИЗОБРАЖЕНИЕ СЛИШКОМ ТЕМНОЕ



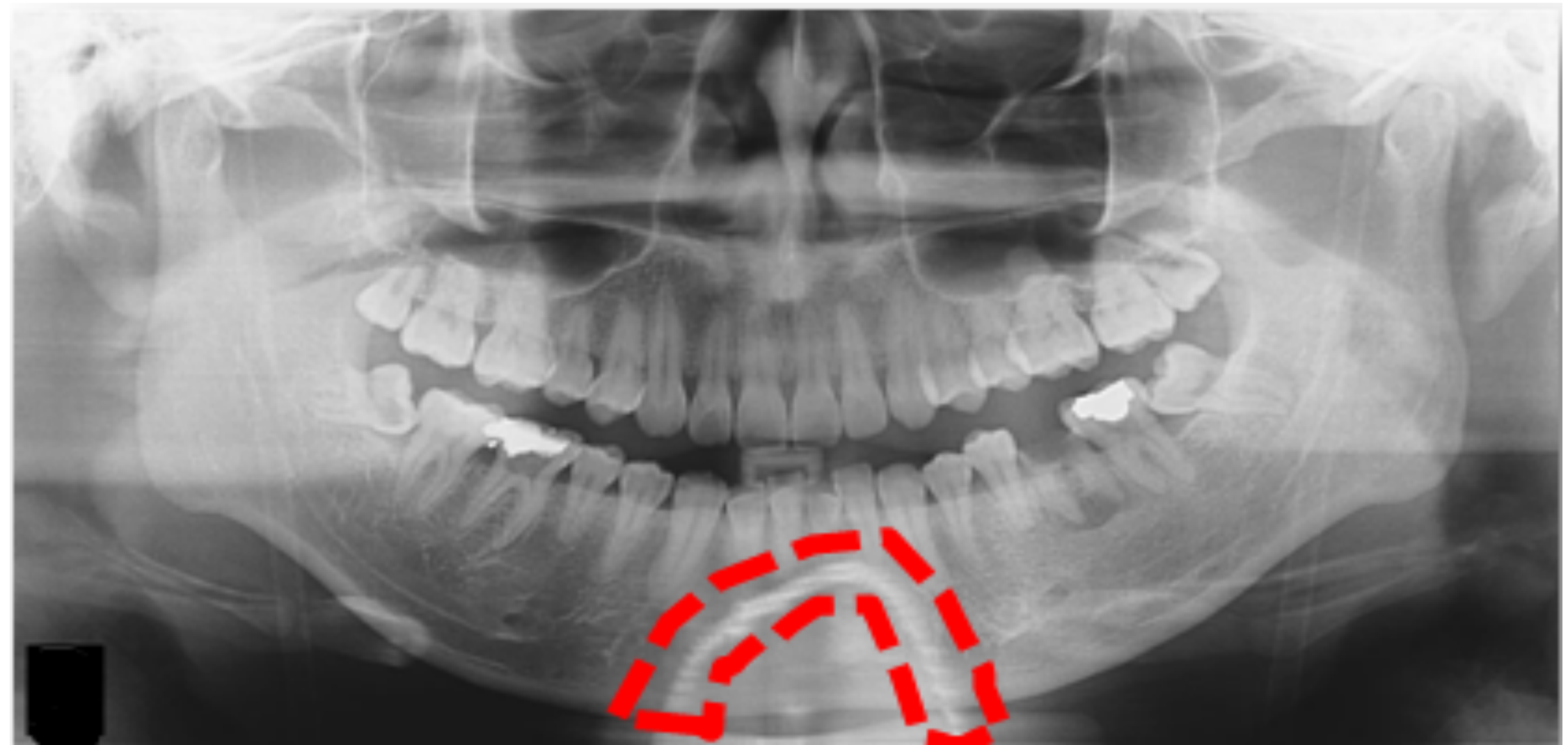
НЕОБХОДИМО СНИЗИТЬ kV и mA

ЛУЧЕВАЯ ДИАГНОСТИКА В СТОМАТОЛОГИИ

Ортопантомография - панорамная зонограмма зубных рядов

ОШИБКИ ПРИ ВЫПОЛНЕНИИ ОРТОПАНТОМОГРАФИИ

12. ПАЦИЕНТ НЕ УБРАЛ МЕТАЛЛИЧЕСКИЕ ПРЕДМЕТЫ

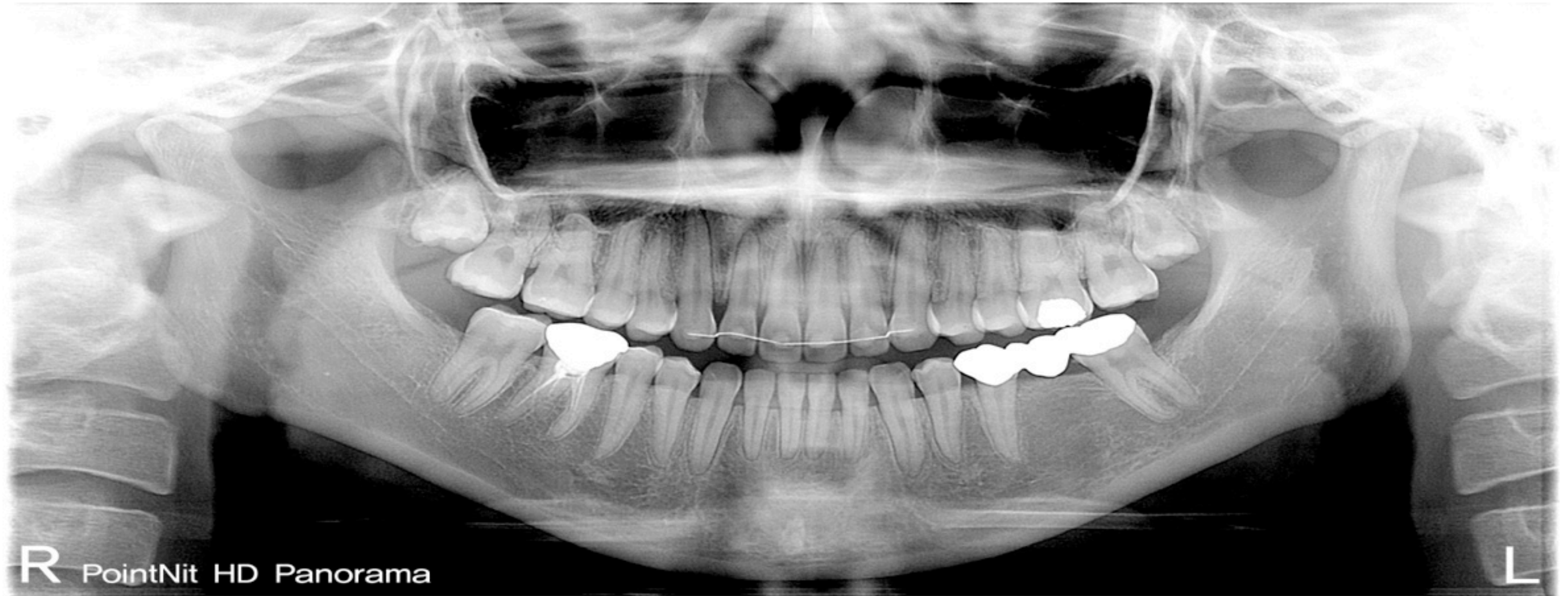

Основные и дополнительные тени металлических объектов

ЛУЧЕВАЯ ДИАГНОСТИКА В СТОМАТОЛОГИИ

Ортопантомография - панорамная зонограмма зубных рядов

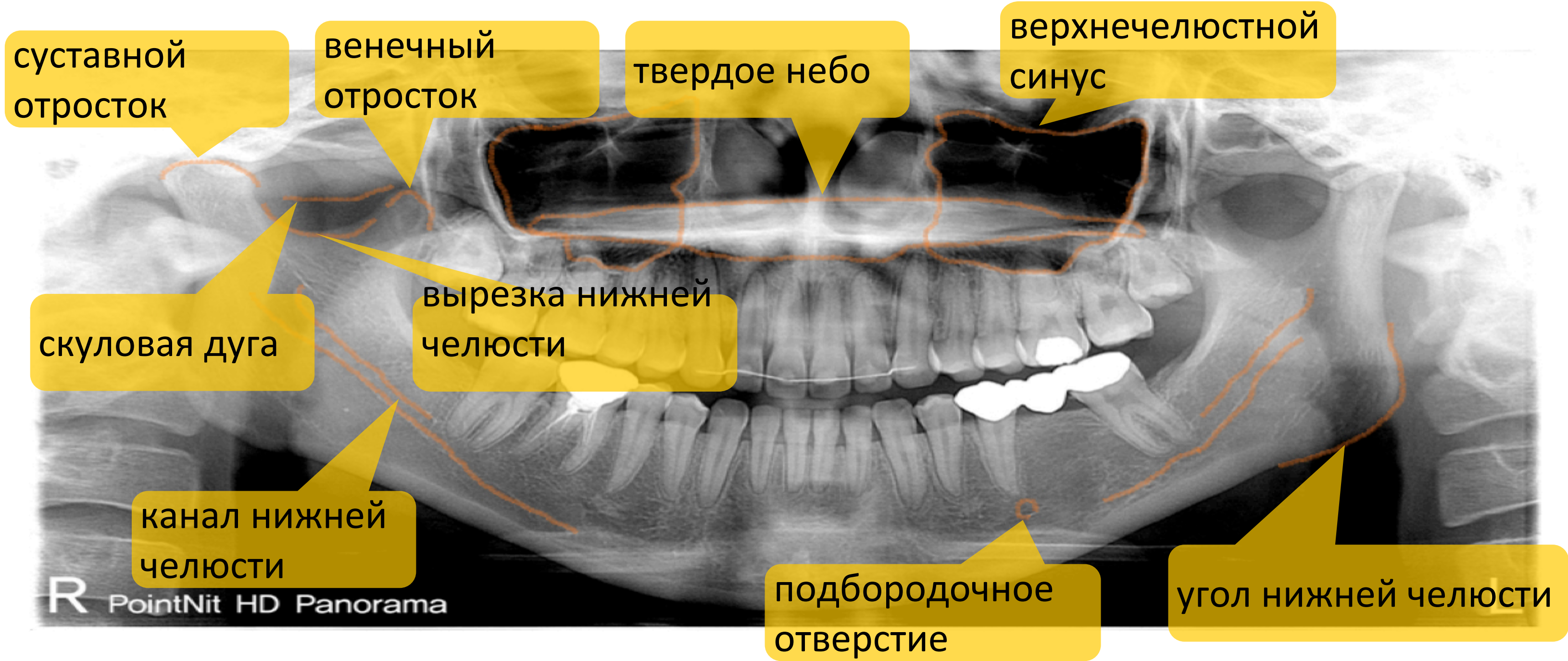
ХОРОШО ВЫПОЛНЕННАЯ ОРТОПАНТОМОГРАФИЯ



ЛУЧЕВАЯ ДИАГНОСТИКА В СТОМАТОЛОГИИ

Ортопантомография - панорамная зонограмма зубных рядов

АНАТОМИЧЕСКИЕ ОБЪЕКТЫ НА ОРТОПАНТОМОГРАММЕ



ЛУЧЕВАЯ ДИАГНОСТИКА В СТОМАТОЛОГИИ

Ортопантомография - панорамная зонограмма зубных рядов

АНАТОМИЧЕСКИЕ ОБЪЕКТЫ НА ОРТОПАНТОМОГРАММЕ

